

NATURHEILKUNDE

Lichen sclerosus ohne Kortison behandeln

Christa Goecke

Kortison spielt in der Behandlung des Lichen sclerosus meist eine zentrale Rolle. Dass auch mit naturheilkundlichen Mitteln Erfolge erzielt werden können, zeigen Fallbeispiele aus meiner Praxis.

Der Lichen sclerosus ist eine chronisch entzündliche Bindegewebserkrankung der Haut. Die nicht ansteckenden Hautveränderungen treten meist anogenital auf, nur etwa 15 % befinden sich extragenital. Die Erkrankung verläuft schubförmig mit häufig langen Ruheperioden. Wichtig für betroffene Frauen sind regelmäßige ärztliche Untersuchungen der Hautveränderungen, da eine Koinzidenz mit anderen intraepithelialen Neoplasien im Vulva-, Zervikal- oder auch vaginalbereich möglich ist (die Angaben zur Häufigkeit schwanken zwischen 5 und 20 %).

Für den Lichen sclerosus gibt es in der Literatur verschiedene Bezeichnungen: Lichen sclerosus et atrophicus, Kraurosis vulvae, Vulvadystrophie. Die International Society for the Study of Vulval Disease (ISSVD) hat 2012 den Begriff Lichen sclerosus festgelegt.

Frauen sind vom Lichen sclerosus häufiger betroffen als Männer und Kinder. Bei Kindern erfolgt oft eine Spontanheilung in der Pubertät. Typischerweise tritt die Erkrankung bei Frauen nach der Menopause auf, grundsätzlich ist aber kein Lebensalter ausgeschlossen.

Während Schwangerschaften ist der Lokalbefund des Lichen sclerosus häufig reizfrei und die Patienten sind beschwerdefrei. Wie wir es von anderen Autoimmunerkrankungen (z. B. Myasthenia gravis) kennen, hat die Schwangerschaft einen schützenden Einfluss.

Von einem Lichen sclerosus sind etwa 0,2 % der Patienten einer dermatologischen Praxis und etwas mehr in der gynäkologischen Praxis betroffen.

Man vermutet beim Lichen sclerosus eine autoimmune Ursache. Dafür spricht der chronische und schubförmige Verlauf der Erkrankung. Zudem wurden in einer englischen Studie bei 75 % der untersuchten Patienten IgG-Autoantikörper gegen das extrazelluläre Matrixprotein-1 (ECM 1) gefunden. Bei 64 von 86 Lichen-sclerosus-Patienten zeigte sich im Blut eine Reaktivität gegen das extrazelluläre Matrixprotein. In der Kontrollgruppe waren es lediglich 6 von 85.

Des Weiteren haben die Patienten gehäuft auch andere Autoimmunerkrankungen. Am häufigsten wird dabei über die Komorbidität der Hashimoto-Thyreoiditis berichtet.

Auch eine Infektion mit *Borrelia burgdorferi* wird diskutiert. Österrei-

chische Dermatologen fanden in 38 von ihren 60 Lichen-sclerosus-Biopsien *Borrelia*, vor allem während entzündlicher Krankheitsphasen. Aber auch die Infektion mit humanen Papillomviren wird diskutiert (HPV).

Am auffälligsten ist die Veränderung der Haut, die durch die fortschreitende Schrumpfung pergamentartig dünn und später meist perlmuttartig erscheint. Typische Symptome sind Pruritus, Dysurie und Dyspareunie. Häufig sieht man in den betroffenen Bereichen Kratzspuren und Blutungen. Als Begleiterkrankung kommt es gehäuft zu Pilzinfektionen oder anderen bakteriellen Infektionen in diesem Hautareal.

Zur Diagnosesicherung sollte eine Probeexzision aus dem betroffenen Bereich erfolgen. Für die Hautbiopsie eignet sich eine 5er-Stanze, bei vorheriger Lokalanästhesie mit Lidocain.

Da die Erkrankung meist chronisch verläuft, besteht das Therapieziel im Erlangen von Beschwerdefreiheit beim Patienten. Man hat jedoch keinen Einfluss auf die bereits erfolgten Vernarbungen und Verengungen der Scheide. Schulmedizinische Therapien der ersten Wahl sind kortisonhaltige Salben, die zum Teil hochdosiert lokal angewendet werden. Des Weiteren werden häufig östrogenhaltige Salben verwendet. In beschwerdefreien Zeiten kommen Fettcremes zum Einsatz. Bei Komplikationen erfolgt eine chirurgische Behandlung.

Anzeige

GESUNDHEIT IST EIN MENSCHENRECHT

Deshalb hilft ÄRZTE OHNE GRENZEN in rund 60 Ländern Menschen in Not – ungeachtet ihrer Hautfarbe, Religion oder politischen Überzeugung.

HELFEN SIE MIT!

www.aerzte-ohne-grenzen.de
 Spendenkonto • Bank für Sozialwirtschaft
 IBAN: DE72 3702 0500 0009 7097 00
 BIC: BFSWDE33XXX



MEDECINS SANS FRONTIERES
ÄRZTE OHNE GRENZEN e.V.

Patientenfälle und Bilder des Lokalbefundes

■ Fall 1

Der rüstigen 92-Jährigen wurde 2004 eine Vulvektomie mit Entfernung des in Abbildung 1 dargestellten Lichen-sclerosus-Befundes vorgeschlagen. Dies lehnte die Patientin jedoch ab. Abhängig vom Lokalbefund behandelt sie seitdem mit Kamille- oder Teebaumöl-Auflagen und Aromaöl-Mischungen. In Phasen ohne Beschwerden trägt sie ein- bis zweimal täglich Mandelöl auf die Vulvahaut auf. In den Phasen mit Pruritus oder Lokalirritationen wird eine Ölmischung mit den ätherischen Ölen Sandelholz, Palmarosa, Lavendel und Ylang-Ylang extra aufgetragen. Abbildung 2 zeigt den Befund im Jahr 2015.

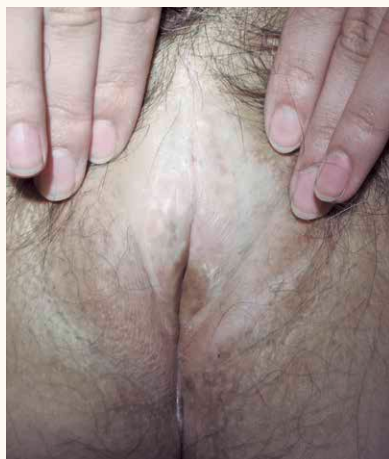

Abb. 1

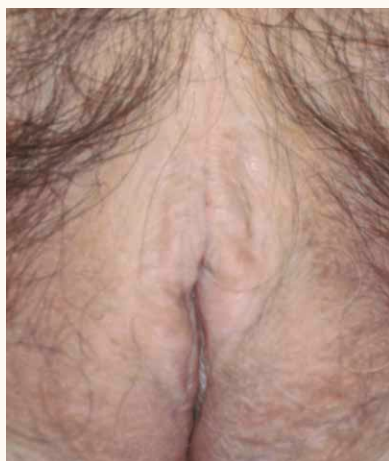


Abb. 2

■ Fall 2

Die 48-jährige Patientin kam 2012 wegen anhaltendem Pruritus in die Praxis. Diverse bis dahin erfolgte Therapien u. a. mit lokaler Östrogen-, Zink- und Panthenolsalbe zeigten keine Linderung des entzündlich veränderten Lichen sclerosus (s. Abb. 3). Unter der Lokaltherapie mit *Mirfulan* Wund- und Heilsalbe trat die Abheilung der Entzündung innerhalb von zehn Tagen ein. Seitdem behandelt die Patientin bei Beschwerden lokal mit einer Aromaölmischung. Im beschwerdefreien Intervall wird lediglich mit einem Mandelöl mit Zusatz von Lavendelöl die Haut geschmeidig gehalten.

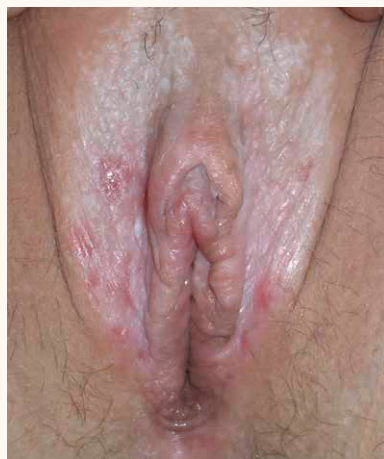

Abb. 3

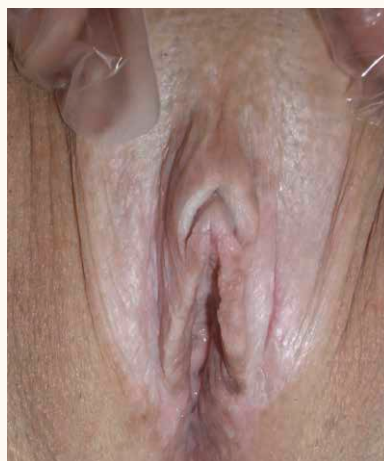

Abb. 4

■ Fall 3

Die 33-jährige Patientin kam Ende 2013 mit dem in Abbildung 5 gezeigten Lokalbefund in die Praxis. Bis dahin hatte sie diverse Mykosebehandlungen durchgeführt, die jedoch keine Besserung gebracht hatten. Die Patientin behandelte zunächst auch mit einer Aromaölmischung, wodurch sie schnell beschwerdefrei wurde. Während ihrer Schwangerschaft 2014 hielt sie die Haut lediglich mit Mandelöl geschmeidig (s. Abb. 6), ansonsten konnten wir auf jegliche andere Therapie verzichten, da die Patientin, wie häufig beim Lichen sclerosus der Fall, in der Schwangerschaft beschwerdefrei war.

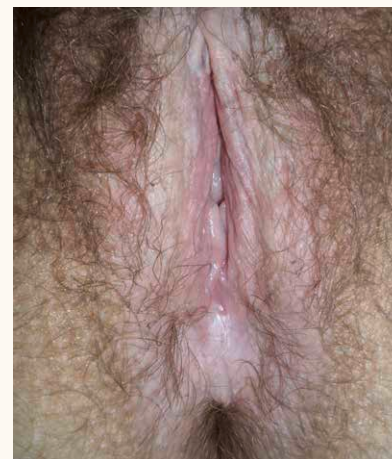

Abb. 5

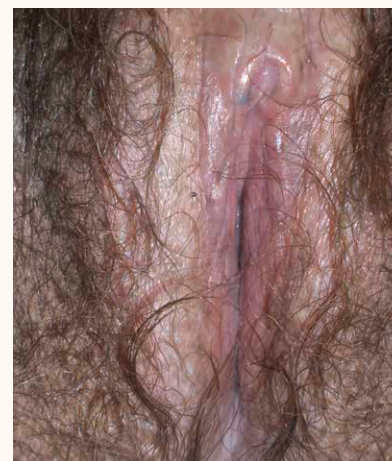

Abb. 6

Behandlung mit Aromaöl-Mischungen

In Expertenkreisen wird diskutiert, dass die langfristige, hochdosierte lokale Anwendung des Kortisons das Entstehen der Plattenepithelkarzinome beim Lichen sclerosus begünstigt. Deshalb ist mein Bestreben, bei der Therapie meiner Patientinnen dauerhaft auf kortisonhaltige Salben zu verzichten. Dies ist möglich durch Verwendung von Aromaöl-Mischungen, wie die drei im Kasten auf S. 64 vorgestellten Fälle zeigen.

Die ätherischen Öle sind nicht wasserlöslich, aber fettlöslich. Sie benötigen deshalb als Trägersubstanz ein fettes Öl. Als Trägeröl verwende ich Mandelöl, da es zu den fetten Pflanzenölen zählt und einen hohen Anteil ungesättigter Fettsäuren hat. Das Öl wird durch Kaltpressung aus Mandelkernen gewonnen.

Pflanzenöle werden wegen ihrer Ähnlichkeit mit dem menschlichen Hautfett sehr gut über die Haut aufgenommen. Wegen ihres hautpflegenden Charakters sind sie für alle Hauttypen geeignet und machen nach dem Auftragen eine samtig weiche Haut. Das Mandelöl besitzt zudem reizlindernde, juckreizstillende und heilungsfördernde Eigenschaften. Die Haltbarkeit wird meist mit ein Jahr angegeben.

Auch bei den ätherischen Ölen sollte auf einen hohen Anteil an hautpflegenden Inhaltsstoffen geachtet werden. Jedes ätherische Öl hat abhängig von seiner chemischen Zusammensetzung eine Wirkung auf psychischer und körperlicher Ebene. Beim Lichen sclerosus eignen sich auf psychischer Ebene gerne Öle mit beruhigenden und harmonisierenden Inhaltsstoffen. Die körperliche Wirkung ist abhängig vom Lokalbefund.

Es gibt ätherische Öle mit hautberuhigender, juckreizstillender, anti-allergischer, analgetischer, wundheilungsfördernder, antiphlogistischer, antibakterieller oder antimykotischer

Wirkung. Somit ist die Wahl der ätherischen Öle, die dem Mandelöl zugesetzt werden, abhängig vom Lokalbefund des Patienten und wird von mir individuell auf das jeweilige Hautbild und die psychische Konstitution des Patienten angemischt. Gute Erfahrungen bestehen mit Ölen aus Sandelholz, Lavendel, Palmarosa, Ylang-Ylang und Rosengeranie.

Zusätzliche Basistherapie

Da der Lichen sclerosus eine Autoimmunerkrankung ist, sollte die Fehlreaktion gegen körpereigene Strukturen zusätzlich durch eine antientzündliche und antiallergische Basistherapie unterstützt werden.

Die zusätzliche Einnahme von Omega-3-Fettsäuren kann vorteilhaft sein. Diese ungesättigten Verbindungen zählen zu den essenziellen Stoffen, die von unserem Körper nicht selbst hergestellt werden. Die Omega-3-Fettsäuren sind in Algen, Pflanzen oder Fischen enthalten. Pflanzen enthalten fast ausschließlich Alpha-Linolensäure, während in Fettfischen und Algen vorwiegend Docosahexa-

ensäure (DHA) und Eicosapentaensäure (EPA) vorkommen.

Andere immunstärkende Therapieformen wie z. B. Darmsanierung, Verbesserung des Säure-Basen-Haushalts, entzündungshemmende Kost, ausgeglichener Vitamin-D-Spiegel oder adaptogene Heilpflanzen sollten bei der Behandlung der Autoimmunerkrankung ebenfalls in Erwägung gezogen werden.

Literatur bei der Autorin



Autorin

Dr. med. Christa Goecke

Fachärztin für Frauenheilkunde und Naturheilverfahren
Gerhard-Rohlf's-Str. 16 A
28757 Bremen
kontakt@praxis-dr-goecke.de

Mitglied in der NATUM

Anzeige



13. Hamburger Update Gynäkologie und Geburtshilfe

8.–9. April 2016

PROGRAMM

Seminare

Fehlbildungsdiagnostik (mit Live-Schall) • Urogynäkologie • Fallseminar Mammadiagnostik und -therapie • Kinder- und Jugendgynäkologie • Genetische Diagnostik • Prävention der Frühgeburt • Dysplasien von Vulva und Zervix • Hormonelle Kontrazeption, Hormonersatztherapie

Vorträge

Update Pränatalmedizin • Thromboseprophylaxe: neue Leitlinie • Intrauterine Wachstumsrestriktion • Das große Kind • Mammadiagnostik • Mammakarzinom: Systemtherapie • Seltene Tumore des Uterus, Sarkome • Ovarialkarzinom: operative und medikamentöse Therapie • Interventionell-radiologische Techniken • Gynäkologische Endokrinologie • Uterine Blutungsstörungen, Myome und Endometriose

WISSENSCH. LEITUNG

Prof. Dr. Gerhard Gebauer
Chefarzt Gynäkologie und Gynäkologische Onkologie

PD Dr. Holger Maul
Chefarzt Geburtshilfe und Perinatalmedizin

Frauenklinik,
Marienkrankenhaus Hamburg

Dr. Thomas Gent
Facharzt für Gynäkologie und Geburtshilfe
Praxis Dr. Gent, Hamburg

Organisation: Jörg Eickeler, Beratung • Organisation • Veranstaltung
Tel.: 0211/3033224, Fax: 0211/3033554, info@eickeler.org

www.hhgyn.de